

## Dents de l'adulte, dents de l'enfant

**De 6 mois à 6 ans environ, les enfants n'ont que des dents de lait. A 14 ans les dents définitives sont normalement présentes, sauf les dents de sagesse, plus tardives.**

Voici la composition de la dentition d'un enfant avec toutes ses dents de lait (de 30 mois à 6 ans environ) et la composition d'une dentition d'adulte complète.

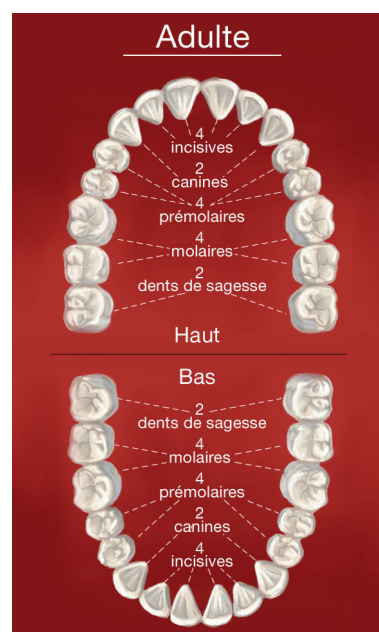
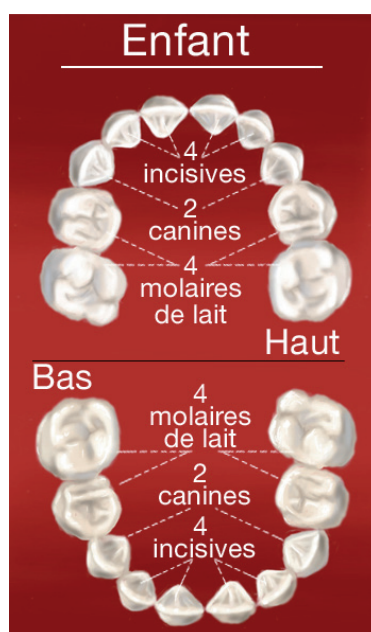
Chaque mâchoire comporte :

4 incisives

2 canines

4 prémolaires

6 molaires



## Forme et fonction des dents

Chaque mâchoire comporte chez l'adulte :

- 4 incisives qui ont un bord droit. Elles servent à attraper les aliments et à les couper.
- 2 canines qui présentent une pointe et permettent de déchiqueter les aliments.
- 4 prémolaires et 6 molaires. Les prémolaires et les molaires sont constituées de plusieurs pointes. Ce sont des dents volumineuses qui permettent d'écraser les aliments.
- En principe, les incisives et les canines présentent une seule racine alors que les prémolaires et les molaires présentent plusieurs racines.

### Nos conseils

- Chaque enfant perce ses dents à son rythme.
- N'hésitez pas à consulter si l'éruption de l'une de ses dents vous préoccupe.